

Казуистика: кавернозен хемангиом на сърцето

Вл. Данов, Fr. Oertel, M. Вeyer
Клиника по гръдна и сърдечна хирургия, Аусбург, Германия

Цв. Кътова
Национална кардиологична болница, София

РЕЗЮМЕ

Представяме случай на първичен кавернозен хемангиом на сърцето. При 53-годишна пациентка ехокардиографски бе установена хомогенна маса (11x17 mm) по предсърдната повърхност на предното митрално платно. Ядрено-магнитният резонанс потвърди ехокардиографската находка. Коронарната ангиография показва типични промени на артерио-венозни фистули, съдови размествания и кълбовидно сплетени съдове. Туморът бе ексципиран оперативно *in toto*. Хистологично бе диагностициран кавернозен хемангиом. Тридесет и шест месеца по-късно контролното клинично и ехокардиографско проследяване с TTE и TEE установи структурно и функционално напълно нормално сърце.

Ключови думи: Тумор, кавернозен хемангиом, платна на митралната клапа, ехокардиография, ядрено-магнитен резонанс.

Сред първичните тумори на сърцето хемангиомите са изключително рядко срещани. До края на 80-те години в литературата има съобщения за 49 случая на хемангиом (3).

Mc Allister (5) установява в серия от 533 аутопсионни протокола на първични тумори на сърцето само 15 случая (2.8%) на хемангиом. При 6 от тези 15 случая хемангиомът е бил локализиран интракавитарно.

В това съобщение представяме случай на 53-годишна пациентка с успешно отстранен по оперативен път първичен кавернозен хемангиом на предното митрално платно.

Болната постъпва в Клиниката по сърдечна хирургия с анамнеза за засилваща се в пос-

ледните 6 месеца умора и задух при натоварване. От миналата анамнеза – спленектомия преди 9 години поради множествени микотични инфарцирания с неясна генеза.

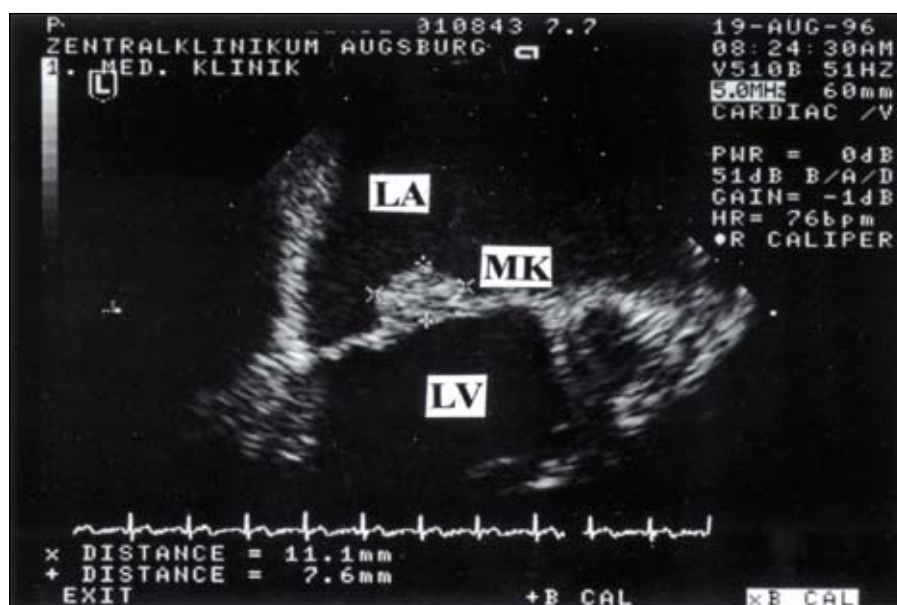
При физикалното изследване, рутинната лабораторна картина, електрокардиограмата и рентгеновото изследване не бяха установени данни за бolestни отклонения.

Абдоминалната ехография също бе без патологични отклонения.

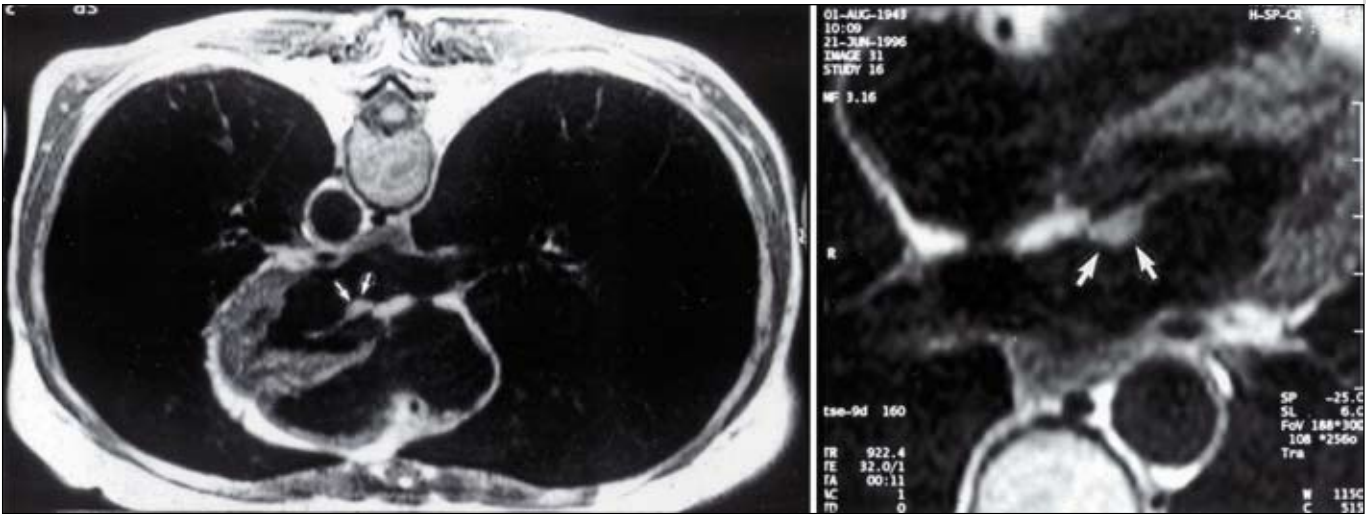
Трансторакалната ехокардиография, трансезофагеалната ехокардиография и ядрено-магнитният резонанс показаха убедителна картина на туморно образование с размери 11 x 17 mm, неподвижно, с хомогенна плътност, прикрепено в основата на предното митрално платно по атриалната му повърхност. Доплер-кардиографски бе дефинирана лекостепенна митрална регургитация (II степен) (фиг. 1 и фиг. 2 а,б).

При сърдечната катетеризация измерените налягания на дясното сърце, както и сърдечните обеми, бяха в нормални граници. Коронарографията показва атипични кълбовидно сплетени съдове, артерио-венозни фистули и съдови размествания.

Операцията бе извършена чрез медианна стернотомия, под екстракорпорално кръвообращение (ЕКК). Като достъп за отстраняване на тумора бе използван път през дясното предсърдие и междупред-



Фиг. 1. Трансезофагеална ехокардиография - надлъжен срез. В основата на предното митрално платно от левопредсърдната страна се вижда туморно образование с размери 11x7 mm, с хомогенна характеристика. МК - митрална клапа, LA - ляво предсърдие, LV - лява камера, TU - туморно образуване.



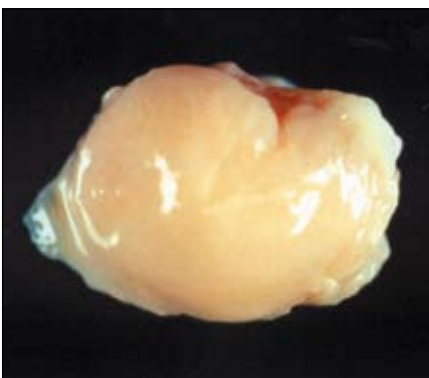Фиг. 2-а,б. ЕКГ-тригерирана картина от ядреномагнитен резонанс на сърцето на 53-годишна пациентка. Със стрелки е посочен тумор в областта на предното митрално платно с размери 11x7 мм.

2 а. Трансверзална проекция - магнитнорезонансна картина 2 б. Увеличение на образа.

сърдната презграда. Намерихме туморна маса, наподобяваща череша, с гладки стени, разположена на широка основа по предсърдната повърхност на базата на предното митрално платно. Възможно бе извършването на тотална ексцизия, след което се образува дефект на предното митрално платно, който се реконструира с Gore-Tex (PTFE) (фиг. 3).

Хистологичната находка показва картината на кавернозен хемангиом (фиг. 4).

Гладък следоперативен период. Проследяването на пациентката до момента (36 месеца след провеждането на интервенцията), включително с ТТЕ и ТЕЕ, е без данни за туморен рецидив. Клинично жената е без оплаквания.



Фиг. 3. Оперативен препарат на отстранения тумор от предното митрално платно с размери 11 x 7 мм, гладки стени.

ДИСКУСИЯ

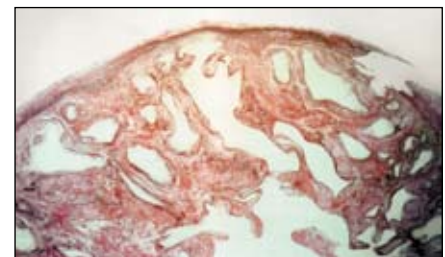
Хемангиомите на сърцето са рядкост в групата на първичните доброкачествени тумори на сърцето. Честотата на хемангиомите сред първичните тумори на сърцето в големи оперативни серии е средно 1.4% (1).

Хистологично се установяват кавернозни, капилярни, венозни и смесени ангиоми, от които 50 % растат плоскостно интрамурално, а останалите 50% нарастват екзофитно, интракавитарно (5). По правило изглеждат като малки, единични, сивкави възли.

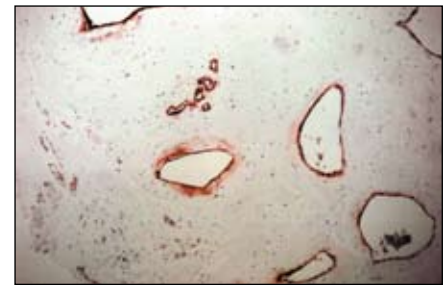
Възрастовият обхват е широк - от новородено до пациенти в напреднала възраст (80 години). Описвани са по-често при мъже, отколкото при жени. В сериите на **Mc Allister** и сътр.(5) и **Burke** и сътр.(1) от 45 болни 29 са били мъже, а 16 - жени.

Симптоматиката на сърдечните хемангиоми е различна и зависи на първо място от локализацията, размерите и начина на растеж на тумора. При близо 40% от пациентите се развива обичайно хемодинамично клинично значима симптоматика (7). Дясното предсърдие е по-често засегнато от лявото (1). И при двете туморни локализации на преден

план стоят ритъмните и проводните нарушения, нерядко и рецидивиращи синкопи или пресинкопални оплаквания (3, 6). При интракавитарно разположение на хемангиома и при по-голям размер на тумора се достига до затруднено пълнене на сърдечната камера и симптоматика на сърдечна недостатъчност или обструкция на изходния път. В нашия случай



Фиг. 4. Хистологична картина на кавернозен хемангиом с ектатични съдови камери, изградени от плосък ендотел. В лумена им се виждат единични еритроцити. Оцветяване по von Gieson, увеличение 40 пъти.



Фиг. 5. Имунохистохимична картина на кавернозен хемангиом. Ендотел, положителен за фактор VIII-свързан антиген.

клиничната картина се манифестира с диспнея при средно тежко физическо натоварване.

Понякога сърдечните хемангиоми се появяват заедно с ангиоми на кожата, черния дроб и/или на стомашно-чревния тракт (8). При нашата болна не се установиха данни за дифузна ангиоматоза.

Поради редкостта и неспецифичната клинична симптоматика в преобладаващата си част сърдечните хемангиоми са били диагностицирани случайно приживе до ерата на рутинното използване на ехокардиографската методика. ЕхоКГ-метод и особено ехокардиографията чрез трансезофагеален достъп днес е мощно диагностично средство за своевременно откриване на интракавитарните сърдечни тумори (3). Липсата на туморна инфилтрация, която до известна степен също може да се прецени ехокардиографски, е насочващ показател за бенигненост.

След първото съобщение за хемангиом на лявата коронарна артерия с фистула в артерия пулмоналис чрез ядреномагнитен резонанс през 1999 година от **Konnermann** (3), този метод се налага като референтен при съмнителни диагностични ехокардиографски случаи.

Най-голямата част от хемангиоми се диагностицира посредством селективна коронарография. Демонстрира се характерна картина на атипични, кълбовидно сплетени съдове, езера от контрастно ве-

щество, артерио-венозни фистули и съдови размествания. Може да се оцени хемодинамичната значимост на шънтовете. Но ангиографската находка не позволява диференциране на туморното образование като злокачествено или доброкачествено (2).

Най-важната диференциална диагноза на хемангиома на сърцето е с папиларния фиброеластом. Папиларните фиброеластоми обикновено са с относително груба, вилозна повърхност и поради това предразполагат към емболизъм, докато повърхността на кавернозния хемангиом е относително гладка. В литературата няма съобщения за артериални емболии при пациенти с интракавитарен хемангиом на лявото сърце (4).

Тъй като по принцип всеки сърдечен тумор може да доведе до животозастрашаващи усложнения, то и при доброкачествените образования на сърцето са налице индикации за оперативна интервенция в спешен порядък (2). До края на миналия век са публикувани 30 оперативни случая на хемангиом на сърцето. При 14 от тях туморът е бил изцяло отстранен, а в останалите 16 поради експанзия на тумора не била възможна тотална резекция. Само при 4 успешно оперирани болни хемангиомът е бил интракавитарно локализиран (1).

Това налага изводът, че интракавитарният хемангиом трябва във всеки случай да се резецира своевременно.

КНИГОПИС

1. Burke A., Johns J.P., Virmani R. " Hemangiomas of the heart : a clinicopathologic study ten cases" Am.J Cardiovasc Pathol 1990,3: 283-290
2. Colucci W.S., Braunwald E. " Primary tumors of the heart" In Braunwald E (ed) Heart Disease,, 1992 :1451-1462
3. Konnermann M., Sorge-Hadicke B., Grotz J. et al: "Hamangiomer der linken Koronararterie mit Fistel in die Arteria Pulmonalis" Dtsch med Wsch 1989, 114: 1363-1366
4. Manthey J., Mautner J.P., Klinge O. et al: "Kapillares Hamangiomer des Herzens: Ein Fallbeschreibung" Z Kardiol 1994,83: 946-949
5. McAllister H.A., Fenoglio J.J. "Tumors of the Cardiovascular System" Atlas of tumor Pathology, Vol.15, Washington DC, Armed Forces Institute of Pathology: 46-52
6. Rajs J., Edhag O., Hearn T. "Angiomatous alterations of the interatrial septum as a possible cause of sudden death. A report of four cases." Heart and Lung, 1983, 12:81
7. Reece IJ., Cooley DA., Frazier O.H. et al: "Cardiac tumors. Clinical spectrum and prognosis of lesions other than classical benign myxoma in 20 pts" J Thorac Cardiovasc Surg 1984, 88:439-452
8. Tarby IF, Nassar VH, Rizk G. et al: "Cavernous hemangioma in the heart. Case report and review of the literature" J Thorac Cardiovasc Surg 1975, 69: 415-420