

QRS-продължителност в 12-канална повърхностна ЕКГ при високоразрядни спортисти

доц. Цв. Кътова, г-р И. Илиев,
Национална кардиологична болница

г-р Р. Милушева
Национален център "Спорт и здраве"

Високоразрядните спортисти често имат ЕКГ-промени, изискващи диференциална диагноза с определени сърдечно-съдови заболявания. Внезапната сърдечна смърт рядко се очаква и обикновено ни изненадва при млади безсимптомни и с добри постижения атлети. Една от причините за ВСС е аритмогенната деснокамерна дисплазия. Клиничният и фенотипният профил на това заболяване е различен, но включва структурни и функционални абнормности на дясната камера, камерни и надкамерни аритмии и риск от внезапна сърдечна смърт. ЕКГ-феноменът на локализирана QRS-продължителност в десните прекордиални точки при продължителност $V_1-V_3 \geq 110$ msec. е показател, суспектен за аритмогенна деснокамерна дисплазия. Целта на проучването бе да анализираме този ЕКГ-показател при спортисти с висока степен на тренировъчна активност, да го оценим количествено и да проучим приложимостта му за стратификация на риска от ВСС конкретно при тази популация. Атлетите разделихме на две групи - със и без ритъмни нарушения. Определихме QRS-продължителността на ЕКГ в 12 отвеждания при 50мм/сек запис, ръчно, както и отношенията между QRS-продължителността V_1/I и V_2+V_3/V_4+V_5 , като ги сравнихме с контролна група. Не установихме значима разлика в честота на изява на показателите за локализирана QRS-продължителност в десните прекордиални точки при здрави доброволци и при спортисти. Приетата за горногранична продължителност на $QRS > 110$ ms и $V_2+V_3/V_4+V_5 > 1,2$ са приложими и при спортисти с висока интензивност на обременяване.

Ключови думи: Локализирана QRS-продължителност, аритмогенна деснокамерна дисплазия, десни прекордиални точки, внезапна сърдечна смърт.

Сред хората преобладава мнението, че спортистите са най-здравите представители на човечеството. Като кардиолози ние често се опитваме не само да диагностицираме и лекуваме болестите на сърдечно-съдовата система, но и да дефинираме кое е и кое не е в норма, както и да отговорим на въпроса за потенциалния риск, натрупан от дълги години активен спорт.

Дилатацията, хипертрофията и повишеният вагусов тонус се разглеждат не само като прояви на спортното сърце, но и като рискови фактори за предсърдно мъждене, поставяйки мост между големите натоварвания и на-

личието на аритмии. В спортната медицина внезапната сърдечна смърт (ВСС) при атлети е разглеждана като резултат най-често от недиагностицирано сърдечно заболяване - ХКМП, аритмогенна деснокамерна дисплазия (АДКД) и др. вродени или придобити заболявания, а при по-възрастни атлети - вследствие на коронарна артериална болест. Влиянието на физическата активност върху ВСС е гонякъде противоречиво. Въпреки че тежките натоварвания могат да отключат ВСС и остър миокарден инфаркт, в частност поради възможността за увеличаване на адхезивността на плаките и тяхната способност за агрегиране, умерената физическа активност от друга страна може да бъде полезна, точно обратно - чрез намаляването на адхезивността и склонността към агрегация. Годишните случаи от ВСС по време на физически натоварвания по данни на Американския регистър са 1/200000 до 1/250000 при здрави млади хора, при което за атлети състезатели ВСС е изключително рядка. В Европа, в частност в Северна Италия, по литературни данни аритмогенната деснокамерна дисплазия, вероятно вродена, е преобладаващата анатомична находка при ВСС при спортисти. Съществува хипотеза, че дългата състезателна активност с висока степен на натоварване при някои може да индуцира структурни промени в дясната камера, което може да се разглежда като форма на придобита деснокамерна дисплазия с риск от камерни аритмии и ВСС.

ЕКГ-феноменът на локализирана QRS-продължителност в десните прекордиални точки при продължителност на камерния комплекс в десните прекордиални отвеждания $V_1, V_2, V_3 \geq 110$ msec, сравнено с латералните отвеждания V_4-V_6 , заедно с отрицателна Т-вълна в отвеждане V_2 , е феномен, суспектен за аритмогенна деснокамерна диспластична кардиомиопатия в общата популация.

ВСС рядко се очаква и най-често ни изненадва при млади безсимптомни, с добри постижения спортисти. В литературата липсват данни относно приложимостта на горепосочения кри-

терий за определяне на риска от ВСС при спортисти.

Цел на проучването

1. Да анализираме феномена на локализирана QRS-продължителност в десните прекордиални точки при спортисти с висока степен на тренировъчна активност.
2. Да го оценим количествено и да проучим приложимостта му за стратификация на риска от ВСС конкретно в тази популация.
3. Да анализираме ехокардиографския отговор на дясната камера (ДК) при спортисти с феномен на локализирана QRS-продължителност.

Обект на проучването

1. 60 високоразрядни спортисти (национални и олимпийски състезатели), без ритъмни нарушения при тестове с натоварване, на средна възраст 21.6 ± 3.3 год., 36 мъже и 24 жени: ски бягане - 7, биатлон - 10, кану каяк - 5, футбол - 12, академично гребане - 11, ориентиране - 5, водна топка - 5, хандбал - 5.
2. 30 високоразрядни спортисти (с ритъмни нарушения при тестове с натоварване и Холтер ЕКГ-мониторирани (I и II клас)), на средна възраст 22.2 ± 3.7 год., 16 мъже и 14 жени: колхозене - 6, кану каяк - 5, кьнки "short track" - 2, футбол - 4, лекоатлети - спринтови дисциплини - 9, вдигане на тежести - 2 и спортно ориентиране - 2.
3. Като контрола използвахме данните от компютърно анализирани ЕКГ-записи (компютърно дефинирана ширина на QRS-продължителността в 12-те отвеждания) на 1560 здрави доброволци (888 мъже и 672 жени), групирани по възраст, като субпопулацията под 30 години е съответно от 242 мъже и 304 жени.

Методи

1. Определяне на QRS-продължителността на ЕКГ в 12 отвеждания, ръчно, при запис на лентата с 50мм/сек., независимо измерване от двама изследователи.
2. Изчисляване на отношенията между QRS-продължителността (V_1+V_3) / (V_4+V_5) и V_1/I .
3. Сравнение на горните показатели при изследваните групи спортисти спрямо контролната група.
4. ЕхоКГ-размери на ДК и на ЛК на средно мускулно ниво в диастола, представени като отношение ДК/ЛК.
5. Диастолната дебелина на свободната деснокамерна стена в субкостална позиция.
6. Систолно преместване на трикуспидалния пръстен, определено в апикален четирикухнен срез като разлика в систола и диастола между върха на дясната камера и трикуспидалния пръстен, в един сърдечен цикъл.

Резултати и обсъждане

ЕКГ	Спортисти без ритм. нарушения n = 36	Спортисти с ритм. нарушения n=16	Контрола доброволци n = 242	p
I	81.0 ± 9.9	83.4 ± 10.4	77.0 ± 12.6	<0.01
II	85.5 ± 11.3	91.9 ± 7.7	85.0 ± 12.4	<0.01
III	87.2 ± 12.1	94.4 ± 9.5	85.2 ± 14.2	<0.01
aVR	82.2 ± 9.8	87.5 ± 9.7	77.8 ± 12.8	<0.01
aVL	81.3 ± 10.6	89.7 ± 13.1	78.1 ± 13.0	<0.01
aVF	86.6 ± 12.1	93.4 ± 7.9	85.2 ± 12.8	<0.01
V ₁	90.1 ± 9.6	96.6 ± 9.3	87.9 ± 10.0	<0.01
V ₂	94.2 ± 9.5	101.3 ± 7.6	86.1 ± 9.1	<0.01
V ₃	87.9 ± 11.1	95.0 ± 9.5	82.8 ± 10.2	<0.01
V ₄	81.7 ± 8.3	86.0 ± 7.0	79.5 ± 11.3	<0.01
V ₅	77.8 ± 8.5	80.1 ± 7.9	80.9 ± 12.3	<0.01
V ₆	80.1 ± 7.9	87.5 ± 7.5	81.3 ± 13.0	<0.01
V ₁ /I	1.1 ± 0.03	1.128 ± 0.06	1.1 ± 0.03	< 0.05
V ₂ +V ₃ /V ₄ +V ₅	1.04 ± 0.13	1.172 ± 0.17	1.04 ± 0.13	NS

Табл. 1. Средни стойности и стандартно отклонение на QRS-продължителността при спортисти мъже със и без ритъмна патология, сравнени с контролната група от здрави мъже-доброволци

Данните показват липса на статистически значима разлика в QRS-продължителността в десните прекордиални точки при здрави доброволци и при спортисти от висок клас, при които не са регистрирани ритъмни нарушения при използваните ЕКГ-варианти на изследване: ЕКГ в покой, 24 часа ЕКГ-холтер-мониторирани и ЕКГ-тестове с натоварване. Липсват достоверни разлики за продължителността на QRS и в групата спортисти с регистрирани ритъмни нарушения както спрямо контролата, така и спрямо групата без ритъмна патология.

В табл. 2 са представени данните за жените спортистки със и без ритъмни нарушения, сравнени с контролата на здрави доброволки по цитираните по-горе литаретурни данни.

ЕКГ-отвеждания	Спортистки без ритъмни нарушения n = 24	Спортистки с ритъмни нарушения n= 16	Контрола n=304	p
I	72.2 ± 11.0	80.0 ± 9.2	66.2 ± 12.2	<0.01
II	80.0 ± 9.2	85.4 ± 10.3	72.6 ± 12.7	<0.01
III	85.5 ± 10.9	85.4 ± 11.3	74.1 ± 12.4	<0.01
aVR	73.3 ± 12.5	76.1 ± 13.0	68.3 ± 12.4	<0.01
aVL	77.6 ± 11.6	78.2 ± 11.5	68.4 ± 11.6	<0.01
aVF	77.9 ± 11.8	81.1 ± 11.8	73.1 ± 12.1	<0.01
V ₁	88.4 ± 9.0	87.1 ± 8.7	< 0.01	<0.01
V ₂	91.3 ± 9.9	91.1 ± 9.8	< 0.01	<0.01
V ₃	84.5 ± 10.1	87.5 ± 9.4	78.0 ± 10.2	<0.01
V ₄	78.8 ± 11.0	78.8 ± 11.0	77.3 ± 11.5	<0.01
V ₅	75.4 ± 8.0	80.4 ± 10.3	70.0 ± 11.2	<0.01
V ₆	77.8 ± 10.7	80.4 ± 9.7	70.0 ± 12.3	<0.01
V ₁ /I	1.21 ± 0.15	1.10 ± 0.11	1.26 ± 0.12	<0.02
V ₂ +V ₃ /V ₄ +V ₅	1.16 ± 0.1	1.162 ± 0.10	1.14 ± 0.13	NS

Табл. 2. Средни стойности и стандартно отклонение на продължителността на комплекса при жени спортистки със и без ритъмни нарушения, сравнени с контролната група

Очевидно има нужда от увеличаване на точността при неинвазивните тестове, за да се потвърди или отхвърли съмнение за диагнозата аритмогенна деснокамерна дисплазия (АДКД) т.к. това заболяване се отчита при около 3% от случаите на внезапна сърдечна смърт, свързани със спорта. ЕКГ-измерванията са част от скрининговата оценка на състезаващи се атлети. Приетите за горногранични продължителности на $QR > 110$ мс и $V_2 + V_3 / V_4 + V_5 > 1.2$ са приложими и при спортисти с висока интензивност на обременяване. При гранични и/или патологични стойности на тези ЕКГ-параметри ехокардиографията е следващата стъпка в диагностичния алгоритъм.

Ехокардиографският метод е полезен за откриване на деснокамерна дилатация или патологично движение на стената, които промени биха могли да потвърдят диагнозата на АДКД.

Измерените ехо-параметри за двете групи спортисти са представени в табл. 3, като не се установиха сигнификантни разлики между тях

	I гр. n=60	II гр. n=30
ДК/ЛК	0.24 (ом 0.2-0.35)	0.25 (ом 0.22-0.41)
ДК стена	0.55 mm (0.4-0.7)	0.52 mm (0.4-0.6)
Сист. преместване на трикусп. пръстен	20,1±3.2 mm	19.8±4.9 mm

Табл. 3 Ехокардиографски параметри от измерванията в двете групи спортисти (I гр. без ритъмни нарушения и II с ритъмни нарушения), представени като средни стойности и стандартно отклонение.

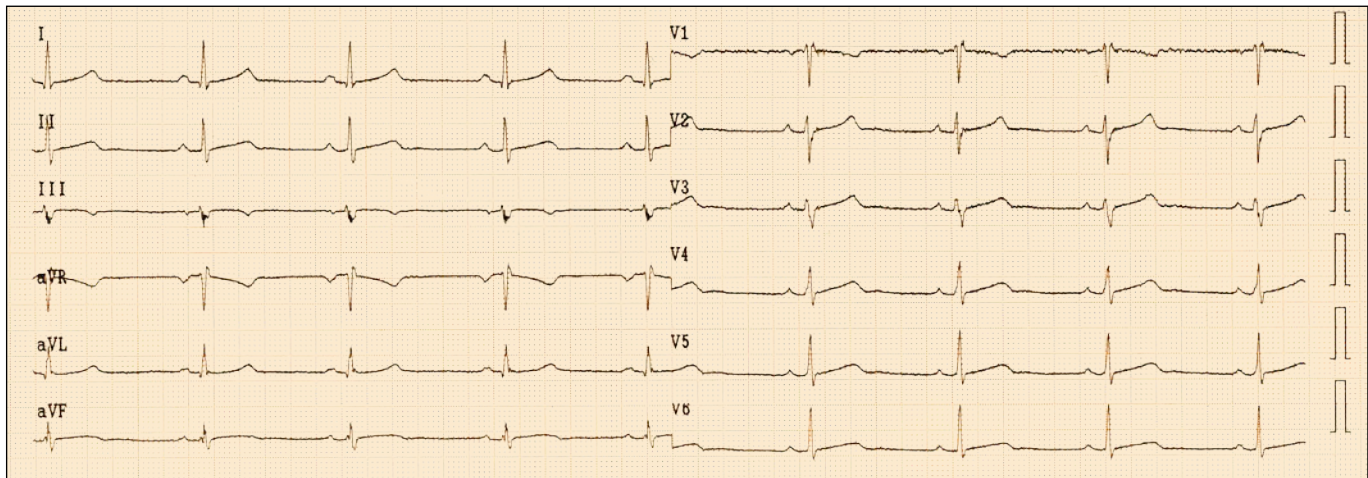
При единствения спортист от групата с ритъмни нарушения с констатирана QRS-пролонгация в десните гръдни отвеждания ехокардиографската оценка на ДК показва нормални показатели за дебелината на стената, ДК-размери на три нива и амплитудата на движение на трикуспидалния пръстен.

Въпреки липсата на статистически достоверни разлики по отношение на измерваните ЕКГ-показатели, установихме по-голяма продължителност на QRS-комплекса в десните прекордуални точки при спортистите спрямо контролата здрави, както и в групата на спортисти с ритъмни нарушения спрямо тези без регистрирани такива. Изследваният ЕКГ-показател за сегментно удължаване на камерния комплекс в десните прекордуални точки може да се разглежда като аритмогенен субстрат, вероятно еволюиращ във времето на физическата тренираност.

За определяне на диагностичната стойност на този и производните ЕКГ-показатели като стратификатори на риска от ВСС е необходимо лонгитудинално проследяване на изследваните групи.

Книгопис

1. Maron B., A.Pelliccia, P.Spirito: "Cardiac Disease in Young Trained Athletes" *Circulation*, 1995, vol. 91:1596-1601
2. Maron, B. Garson, A.: "Arrhythmias and sudden cardiac death in elite athletes" *Cardiol. Rev.* 1994, vol.2:26-32
3. Mc Kenna WJ, Thiene G., Nava A, et al: "Diagnosis of arrhythmogenic right ventricular dysplasia" *Br.Heart J.* 1994,71,215-218
4. J. Mayet, Pr. Kanagaratnam, M.Shahi et al: "QT dispersion in athletic left ventricular hypertrophy" *American Heart Journal*, 1999, vol.137,N 4.
5. Peters S, Mc Laughlin S, Macfarlane PW.: "Normal standards of QRS duration in 12-lead ECG in healthy volunteers." *Herzschr.Electrophysiology*, 2000, vol. 11:47-51.
6. Zehender M., Meneretz T., Keul J., Just H.: "ECG variants and cardiac arrhythmias in athletes: clinical relevance and prognostic importance", *Am.Heart J.*, 1990, vol.119,1378-1379



Фиг. 1